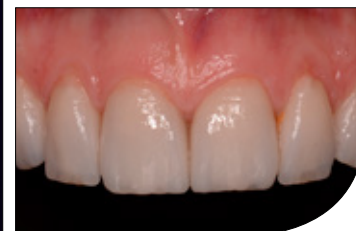
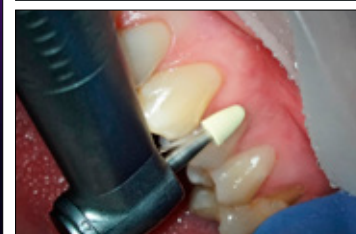
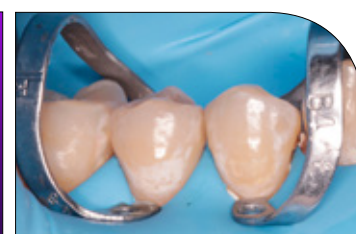

IV Ogólnopolski konkurs
na opis przypadku
leczenia kanałowego

TEMAT NUMERU:

Stomatologia minimalnie inwazyjna

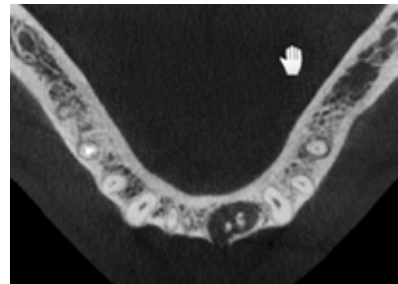
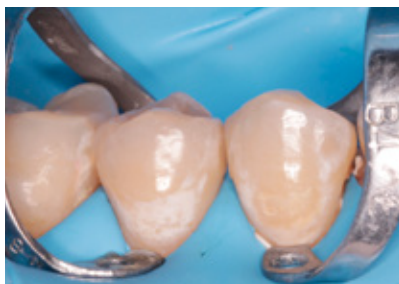
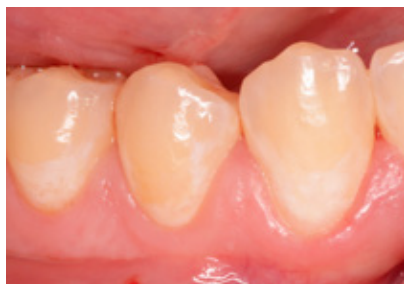
W numerze:

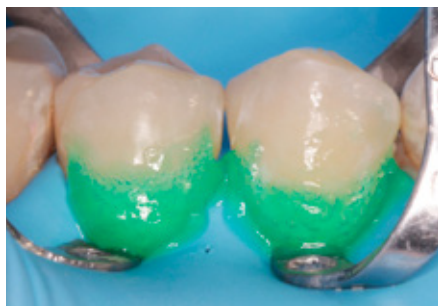
REPORTAŻ KLINICZNY Minimalnie inwazyjne leczenie ubytków próchnicowych ARTYKUŁ
Z FILMEM Jednowizytowe leczenie endodontyczne ARTYKUŁ Z CYKLU Rekonstrukcja
ubytków przyszyjkowych niepróchnicowego pochodzenia ARTYKUŁ Z CYKLU Postprodukcja
w fotografii stomatologicznej SPECJALISTA RADZI Preparaty złożone do usuwania warstwy
mazistej

Spis artykułów

TEMAT NUMERU: **Stomatologia minimalnie inwazyjna**



10



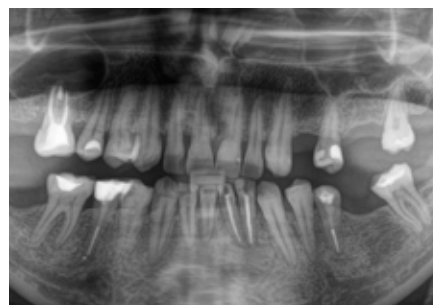REPORTAŻ KLINICZNY

Aleksandra Łyżwińska – **Minimalnie inwazyjne leczenie ubytków próchnicowych w okolicy przyszyjkowej – mikroabrazja i infiltracja**

26

ARTYKUŁ Z FILMEM

Jakub Barański, Natalia Stefanik, Krzysztof Kaźmierczak, Łukasz Wieczorek, Zofia Stefanik, Dariusz Skaba – **Jednowizytowe leczenie endodontyczne zębów 32 i 31 z przewlekłym zapaleniem tkanek okołowierzchołkowych. Opis przypadku**

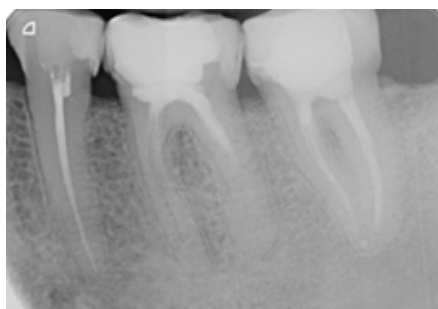

EDUKACJA

36 | KURSY – KONFERENCJE – TARGI

STOMATOLOGIA PRAKTYCZNA

40

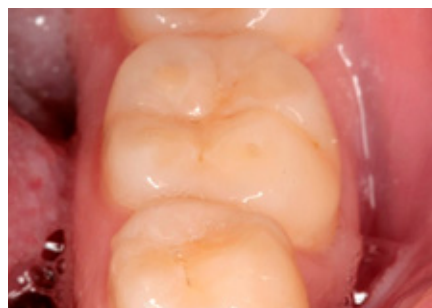

REPORTAŻ KLINICZNY

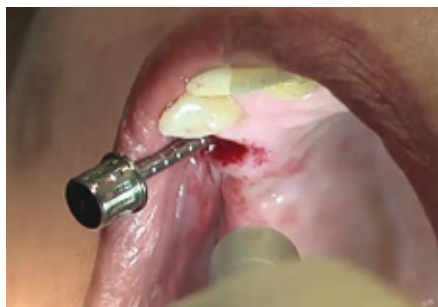Mateusz Frelich, Marcin Mazur, Henryk Frelich – **Wpływ etapowego leczenia endodontycznego wspomagane go procedurami mikrochirurgii endodontycznej na gojenie przewlekłych zmian zapalnych w tkankach okołowierzchołkowych zębów.**
Opisy przypadków

52

Monika Nowak, Jakub Zdrojewski, Kacper Nijakowski – **Związek konsumpcji wina z erozją zębów – przegląd piśmiennictwa**



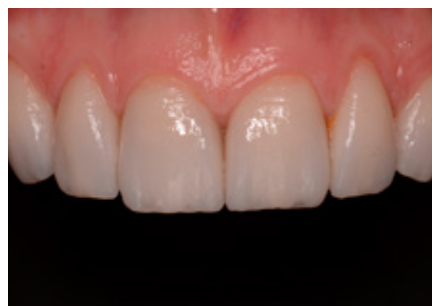58



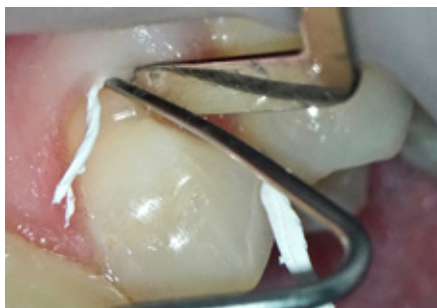Thomas Ziebart – **Implantacja bezpłatowa – wolna od bólu i objawów zapalnych**

63

ARTYKUŁ Z CYKLU
Faustyna Nieroda, Magdalena Ungiert, Anna Walendzik, Leszek Szalewski – **Część 8. Postprodukcja w fotografii stomatologicznej**



71



ARTYKUŁ Z CYKLU

Adam Romaniuk-Demonchaux – **Część 2. Rekonstrukcja ubytków przyszyjkowych niepróchnicowego pochodzenia**

VADEMECUM STOMATOLOGA

82

SPECJALISTA RADZI

Mariusz Lipski – **Preparaty złożone do usuwania warstwy mazistej**

86

STRESZCZENIE I KOMENTARZ

Włodzimierz Dura, Mariusz Lipski – **Zachowanie żywotności zębów sąsiadujących z dużą torbielą korzeniową usuniętą mikrochirurgicznie – opis przypadku z 4-letnim okresem obserwacji**

91

ARTYKUŁ SPONSOROWANY

Dentosept A Mini na problemy jamy ustnej u dzieci

92

Z RYNKU

96

TEST EDUKACYJNY NR 33



100

CYFRYZACJA W GABINECIE STOMATOLOGICZNYM

Jakub Szymaniak, Grzegorz Romek, Filip Dziedzic – **Druk 3D – przyszłość i teraźniejszość**

Spis reklamodawców: Dentsply Sirona II s. okładki, Oral-B s. 3, Dental Holding s. 7, EMS s. 9, DMG s. 23, Poldent s. 24, 25, Lasotronix s. 31, Nevadent s. 35, Konferencja I LOVE ENDO s. 37, Dental Spaghetti s. 39, Kerr s. 43, Excatus s. 45, KAVO s. 51, Marrodent s. 55, Excatus s. 56, VOCO s. 67, Excatus s. 77, Chema s. 83, Krakdent s. 85, MediaFlor s. 90, Konferencja Realna Stomatologia s. 99, Kuraray IV s. okładki.